

QALXANABƏNZƏR VƏZİN AUTOIMMUN XƏSTƏLİYİNİN MORFOLOJİ DİAQNOSTİKASININ VƏ MÜALİCƏ TAKTİKASININ MÜASİR ASPEKTLƏRİ

Ağayev R. M., Sadıxov F.Q., Əliyev F.X.

Akademik M. A. Topçubaşov adına Elmi Cərrahiyyə Mərkəzi. Bakı, Azərbaycan

*Əlaqə üçün məlumatlar: AZ 1017, Ə.Əhmədov 1, mənzil 75. Elektron poçt: fetta.sadixov@gmail.com

Tədqiqatın məqsədi qalxanabənzər vəzin autoimmun xəstəliyinin (autoimmun tireoiditin) diffuz forması olan xəstələrdə lazer fotodinamik terapiya zamanı qalxanabənzər vəzin morfoloji dəyişikliklərinin xarakterini və dinamikasını öyrənmək olmuşdur.

Material və metodlar. İncə iynə ilə aspirasion biopsiyanın məlumatları və punktatın sitoloji müayinəsi əsasında lazer fotodinamik terapiya alan xəstələrdə qalxanabənzər vəzin sitomorfoloji dəyişikliklərinin xarakterinin qiymətləndirilməsi aparılmışdır. Tədqiqat işi 44 yaş ilə 61 yaş arasında olan 14 xəstənin müayinə və müalicəsinin nəticələrinə əsaslanır. Onlardan 12-si qadın, 2-si kişi olmuş, bütün xəstələrə autoimmun tireoiditin diffuz forması diaqnozu qoyulmuşdur. Qalxanabənzər vəzin fotodinamik terapiyasının aparılması üçün birdəfəlik seans ilə, şüalanmanın çıxış gücü 7Vt-a qədər, tənzimlənən və dalğa uzunluğu $662 \pm 0,03$ nm olan AFS "Harmony" lazer aparatından istifadə edilmişdir. Fasiləsiz rejimdə, şüalanmanın çıxış gücü 5Vt, 20-25 C/ sm² enerji sıxlığında, ekspozisiyaya məruz qalma müddəti 12-15 dəq., işıqtötürücü ilə xəstənin boynu arasındakı məsafə 10-12 sm olmuşdur. Həmçinin, xəstələrə "Solaris" aparatı ilə qanın venadaxili lazer şüalandırılması ($\lambda = 630$ nm), şüalanma gücü 5 mVt, ekspozisiya müddəti 15 dəq., 1 kursda 7-10 seans aparılmışdır. Fotodinamik terapiyadan sonra xəstələrin vəziyyətinə nəzarət, müalicə başlamazdan əvvəlki dövrdəki klinik müşahidə, ultrasəs müayinəsi və incə iynə ilə aspirasion biopsiyanın məlumatları ilə punktatın sitoloji müayinəsi və müalicədən sonrakı 5-ci, 15-ci və 30-cu günlərdəki müayinələri ilə müqayisəli şəkildə aparılmışdır.

Nəticələr. Təklif olunan lazer fotodinamik terapiya metodu qalxanabənzər vəzin patoloji prosesinə dəqiq təsir göstərməyə imkan verir və müalicə hərtərəfli səmərəli effekt verir ki, bu da autoimmun iltihab əlamətlərinin daha tez aradan qaldırılmasına və xəstəyə farmakoloji yüklənmənin azalmasına, residivlərin 45%-dən 18%-ə enməsinə gətirib çıxardır.

Yekun. Fotodinamik terapiya metodunun sadəliyi, tətbiqinin rahatlığı, etibarlılığı, qalxanabənzər vəzə termal təsirlərin olmaması, bu metodun klinik praktikaya tətbiqi üçün geniş imkanlar yaradır.

Açar sözlər: Autoimmun tireoidit, sitoloji dəyişikliklər, fotoditazin, farmakoloji yüklənmə

MODERN ASPECTS OF MORPHOLOGICAL DIAGNOSTICS AND THERAPEUTIC TACTICS OF AUTOIMMUNE THYROIDITIS

Aghayev R. M., Sadikhov F.Q., Aliyev F.X.

Scientific Surgery Center named after academician M. A. Topchubashov. Bakı, Azerbaijan

*Contact information: AZ 1017, A.Ahmadov street 1, apartment 75. E-mail: fetta.sadixov@gmail.com

Aim. the purpose of the study was to study the nature and dynamics of morphological changes in the thyroid gland during laser photodynamic therapy in patients with a diffuse form of autoimmune thyroiditis.

Material and methods. On the basis of biopsy data and cytological examination of punctate, an assessment of the nature of cytological changes in the thyroid gland in patients who underwent treatment with laser photodynamic therapy was carried out. The work is based on the results of examination and treatment of 14 patients aged 44 to 61 years. There were 12 women - 2 men. All patients were diagnosed with a diffuse form of autoimmune thyroiditis. A session of laser photodynamic therapy was carried out once, using the AFS "Harmony" apparatus with an adjustable output power up to 7 W and a radiation wavelength of $662 \pm 0,03$ nm. Exposure time 12-15 min at an output power of radiation in a continuous mode of 5 W (energy density from 20 to 25 J / cm²). The distance between the light guide and the patient's neck was 10-12 cm. The same patients underwent intravenous laser blood irradiation with the Solaris apparatus ($\lambda = 630$ nm), with a radiation power of 5 mV, exposure time 15 min, course - 7-10 sessions. Monitoring the condition of patients after photodynamic therapy was carried out along with the data of clinical observation, ultrasound of the gland and biopsy with cytological examination of punctate in the period before the start of PDT, and then on 5.15 and 30 days from the start of treatment.

Results of research. The developed method of laser PDT allows a precise effect on the pathological process in the thyroid gland, and in the future to supplement the therapeutic effect with a polyvalent positive effect, which leads to early relief of signs of inflammation and to a decrease in relapse from 45% to 18% with a decrease in pharmacological load on the patient.

Conclusion. The simplicity of the method of photodynamic therapy, ease of application, reliability, the absence of thermal effects on the thyroid gland, create ample opportunities for the application of this method in clinical practice.

Keywords: Autoimmune thyroiditis, cytological changes, photodynamic therapy, pharmacological load

Qalxanabənzər vəzin autoimmun (autoimmun tireoidit) xəstələri üçün konkret bir müalicə metodunun seçilməsi məsələləri hələlik tam həll olunmamışdır. Autoimmun tireoiditin düyünlü formalarının cərrahi müalicəsi üçün məqbul göstərişlərin olmasına baxmayaraq, xəstəliyin diffuz forması olan xəstələr üçün müalicə metodunun seçilməsi məsələləri hələ də açıq qalır. Autoimmun tireoiditin diffuz forması, xəstələrin təxminən 40-60% -ində rast gəlinir. Xəstəliyin klinik mənzərəsi qalxanabənzər vəzin toxumasınakı patoloji dəyişikliklərin ağırlığı və yayılması ilə müəyyən edilir [1,2,3]. Autoimmun tireoiditi olan xəstələr bir sıra obyektiv və subyektiv səbəblərdən dəqiq diaqnoz qoya bilməyən və effektiv terapevtik yardım göstərə bilməyən müxtəlif mütəxəssislərə (terapevtlər, endokrinoloqlar, cərrahlar və s.) müraciət edirlər. Çox vaxt, autoimmun tireoiditin təsdiqlənmiş diaqnozu ilə belə, uzunmüddətli konservativ terapiya kursları yalnız müvəqqəti təsir göstərir və müalicə dayandırıldıqdan sonra xəstələrin 40-60% -ində xəstəliyin residivlərinə rast gəlinir [4,5]. Belə bir vəziyyət bu cür xəstələrə yardım göstərən mütəxəssisləri razı sala bilməz və autoimmun tireoidit xəstələrinin müalicəsinin nəticələrini yaxşılaşdırmaq, əlillik dərəcələrini və müalicənin iqtisadi xərclərini azaltmaq

üçün yeni, daha səmərəli müalicə metodlarının işlənilməsi və hazırlanmasını tələb edir [1,2,6,7].

Fotodinamik terapiyanın aşkar olunmuş bakterisid və digər çoxşaxəli təsirlərinə əsasən, son illərdə dərinin müxtəlif lokalizasiyalı xoşxassəli və bədxassəli yeni törəmələrinin, psoriaz xəstəliyinin və həmçinin iltihabı xəstəliklərinin müalicəsində lazer fotodinamik terapiyanın klinik praktika-ya uğurla tətbiq olunmasına başlanılmışdır [8,9,10]. Fotodinamik terapiya-nın (FDT) təsir mexanizmi işığahəssas maddənin iltihab toxumasında və patogen mikroorqanizmlərdə selektiv toplanması və lazer şüalandırılması ilə aktivləşdirilməsindən sonra, sağlam toxumalara zərər vermədən, bakterisid təsirə səbəb olan aktiv oksigen növlərinin meydana gətirməsidir. Fotodinamik terapiya iltihab-əleyhinə, antihistamin, desensibilizəedici və immunomodulyator effektlərə malikdir [11, 12,13]. Bir çox müəlliflər patogen mikroorqanizmlərin antibiotiklərə həssaslıq spektrindən asılı olmayaraq, cərrahi infeksiyaların müalicəsinin uzun müddət davam etdiyini və bu zaman fotodinamik terapiyaya qarşı rezistentliyin yaranmadığını qeyd edirlər [14]. Toplanmış təcrübə bu metodu diffuz autoimmun tireoiditin müalicəsində tətbiq etməyə əsas verir. Antibiotik müalicəsi zamanı müşahidə

olunan bir çox yan təsirlə-rindən fərqli olaraq, toxumalara fotodinamik təsir lokal xarakter daşıyır və bakterisid effekt isə yalnız lazerlə şüalandırılan zona ilə məhdudlaşır [8,10,15]. Bizim fikrimizcə, müasir dövrdə autoimmun tireoiditin diffuz forması olan xəstələrin müalicəsində lazer fotodinamik terapiya metodundan istifadə imkanlarının öyrənilməsi daha məqsəduy-ğundur.

İşin məqsədi qalxanabənzər vəzin autoimmun tireoidit xəstəliyinin diffuz forması olan xəstələrdə lazer fotodinamik terapiya zamanı qalxanabənzər vəzin morfoloji dəyişiklik-lərinin xarakterini və dinamikasını öyrənmək olmuşdur.

Material və metodlar. Tədqiqat işi Akademik M.A. Topçubaşov adına Elmi Cərrahiyyə Mərkəzinin klinik bazasında 14 xəstənin stasionar müayinə və müalicə məlumatlarına əsaslanır. 35-65 yaşlar arasındakı xəstələr, xəstəliyin başlanmasından sonrakı müxtəlif vaxtlarda planlı şəkildə xəstəxanaya müraciət etmişdirlər.

Cədvəl 1.

Xəstələrin yaşa görə bölünməsi

Yaşları	Xəstələr (n-14)
35-40 yaş	2 (14,3%)
41-45 yaş	3 (21,4%)
46-50 yaş	2 (14,3%)
51-55 yaş	3 (21,4%)
56-60 yaş	2 (14,3%)
61-65 yaş	2 (14,3%)
Cəmi	14 (100%)

Bütün xəstələr qəbuldan əvvəl dəfələrlə müxtəlif xəstəxanalarda müalicə olunmuş, həmçinin ambulator şəraitdə müxtəlif növ konservativ müalicələr qəbul etmişdirlər. Autoimmun tireoiditin diffuz forması ilə xəstəliyin davam etmə müddəti 2 ilə qədər - 2 (14,3%) xəstə, 2 ildən 3 ilə qədər - 3 (21,4%) xəstə, 3-4 il arasında - 4 (28,5%) xəstə, 4 ildən 5 ilə qədər - 2 (14,3%) xəstə, 5 ildən 7

ilə qədər - 3 (21,4%) xəstə olmuşdur. Müayinə olunan xəstələrdə yanaşı xəstəliklər aşkar olunmuş (cədvəl 2) və bəziləri isə əvvəllər bir neçə yanaşı xəstəliklərə görə konservativ müalicə almışdılar.

Cədvəl 2. Autoimmun tireoiditi olan xəstələrdə yanaşı xəstəliklər.

Müşahidə olunan yanaşı xəstəliklər	Sayı (n-24) %
Şəkərli diabet	4 28,6%
Ağciyərlərin xroniki xəstəlikləri	3 21,4%
Ürəyin işemik xəstəliyi, hipertoniya	3 21,4%
Xroniki pielonefrit	1 7,1%
Anemiya	2 14,3%
Digərləri	6 42,8%

Qəbul şöbəsinə daxil olarkən bütün xəstələrə protokol üzrə təsdiq olunmuş standart diaqnostik müayinələr aparılmışdır.

Qalxanabənzər vəzin patoloji dəyişikliklərinin dərəcəsini və terapiyanın effektivliyini qiymətləndirmək üçün, müalicənin müxtəlif mərhələlərində (müalicənin başlanğıcından 5, 10 və 30 gün sonra) ultrasəs müayinəsi nəzarəti altında vəzin incə iynə ilə aspirasion biopsiyası (İİAB) və sonradan punktatın sitomorfoloji müayinəsi dinamikada öyrənilmişdir. Buna uyğun olaraq, qalxanabənzər vəzin hormonlarının (sərbəst T3 və T4, TTH, Anti-TQ, Anti-TPO) göstəriciləri də dinamikada öyrənilmişdir.

Fotodinamik terapiyanın aparılması üsulu belədir. Qəbulun ilk günü diffuz autoimmun tireoiditi olan xəstəyə vena daxilinə bədən çəkisi 0,8 mq/kg nisbətində olmaqla natrium xloridin fizioloji məhlulunda (NaCl 0,9%-200,0) həll edilmiş fotosensibilizator "Fotoditazin" - xlorin E-6 törəməsi ("Veta Grand", Rusiya istehsalı) köçürülür.

Bundan 2 - 2.5 saat sonra qalxanabənzər vəzi nahiyəsindəki dəri üzərində lazer

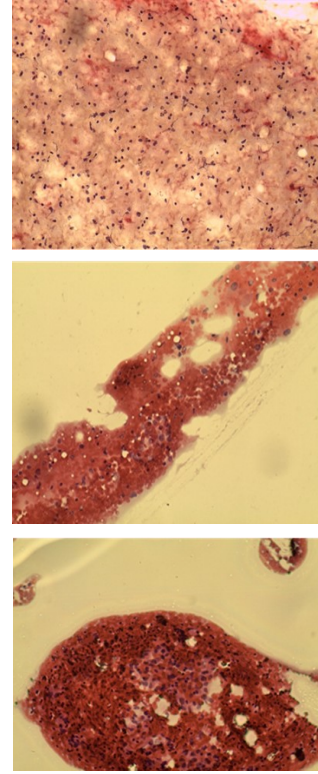
şüalandırılmasının güc sıxlığı 7 Vt-a qədər, tənzimlənən dalğa uzunluğu $662 \pm 0,03$ nm olan AFS "Harmony" cihazı tərəfindən yaradılan şüalanma ilə həyata keçirilmişdir. Şüalanmanın ekspozisiya müddəti 12-15 dəq, şüalanmanın çıxış gücü 5 Vt, fasiləsiz rejimdə (enerji sıxlığı 20-25 C / sm²) olmuşdur. Işıqötürücü ilə xəstənin boynu arasındakı məsafə 10-12 sm olmuşdur. Bütün xəstələr lazer fotodinamik terapiya seanslarını yaxşı keçirmişlər və heç bir xəstədə hər hansı fəsad və ya mənfi reaksiya aşkar olunmamışdır.

Aşağı intensivlikli şüalarla qanın venadaxili lazer şüalandırılmasının texnikası belədir. Fotodinamik terapiyadan sonrakı gündən başlayaraq, xəstələr ənənəvi konservativ terapiya fonunda qanın venadaxili lazer şüalandırılması terapiyası kursuna məruz qalırlar. Qanın venadaxili lazer şüalandırılması seansları "Solaris" aparatı ($\lambda = 630 \pm 10$ nm) istifadə edilərək aparılır, işıqötürücü lifin sonunda şüalanma gücü 5 mVt olan, ekspozisiya müddəti 15 dəq. olmaqla 1 kursda 7-10 seans aparılmışdır.

Bütün xəstələr qanın venadaxili lazer şüalandırılması seanslarını yaxşı keçirtmiş, xoşagəlməz nəticələr hiss etməmişdirlər.

Müalicənin effektivliyini dəyərləndirmək üçün fotodinamik terapiyadan əvvəl və sonra müalicənin 5, 15 və 30-cu günlərində ultrasəs müayinəsi nəzarəti altında qalxanabənzər vəzin incə iynə ilə aspirasion biopsiyası və sonradan punktatin sitoloji müayinəsi aparılmışdır. Preparatlar Papanikolau metodu boyanılmışdır.

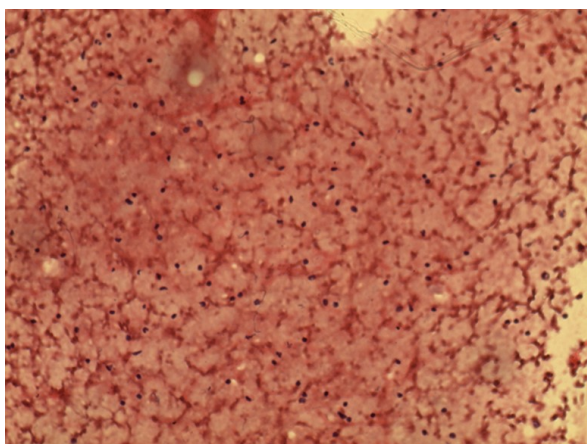
Tədqiqatın nəticələri və onların müzakirəsi. Fotodinamik terapiyadan əvvəl xəstəyə ümumi baxışda boynun ön səthi qalxanabənzər vəzin diffuz genişlənməsi hesabına böyümüşdür, sərt konsistensiyalıdır, vəzi hərəkətsizdir. Ultrasəs nəzarəti altında vəzin incə iynə ilə aspirasion biopsiyası və sonradan punktatin sitoloji müayinəsi aparılmışdır (şəkil 1).



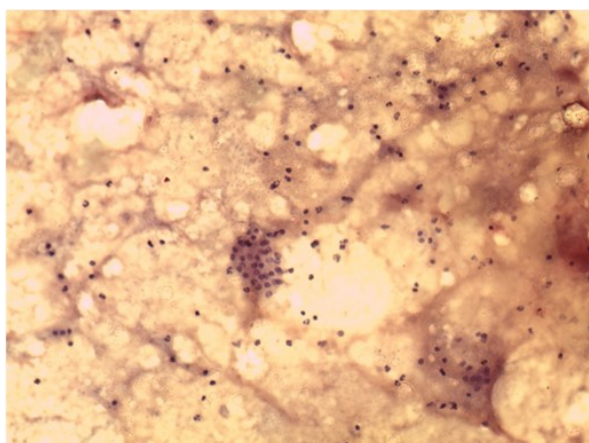
Şəkil 1. Müalicədən əvvəl punktatin sitoloji müayinəsi. Limfoid hüceyrə elementləri fonunda aydın sitoplazmaya malik Hürtle hüceyrə qrupları və follikulyar hüceyrələrin proliferasiyası aşkar edilmişdir.

Fotodinamik terapiyadan 5 gün sonra boynun ön səthində vizual görünən dəyişiklik aşkar edilmədi. Qalxanabənzər vəzi palpasiyada ağrısızdır, daha yumşaq, hərəkətli hala gəlmişdir. Punksiya nahiyəsində patoloji dəyişiklik yoxdur. Qalxanabənzər vəzin ultrasəs müayinəsində ölçüləri və sıxlığı bir qədər azalmış, strukturu hipoexogendir. Ultrasəs müayinəsinin nəzarəti altında incə iynə ilə aspirasion biopsiyası aparılmış və sonradan sitoloji müayinə edilmişdir (şəkil 2).

Müalicənin 15-ci günündə xəstənin heç bir şikayəti yoxdur. Müayinə zamanı qalxanabənzər vəzin ölçüləri azalmışdır. Vəzin palpasiyası zamanı yumşaq, səthi hamar, vəzi hərəkətlidir. Vəzin ultrasəs müayinəsində ölçüləri azalmışdır, exogenliyi normaldır, sağ və sol paylarda ayrı-ayrı sahələrdə kiçik nöqtə şəkilli yüngül sərtləşmə ocaqları qalmaqdadır (şəkil 3).



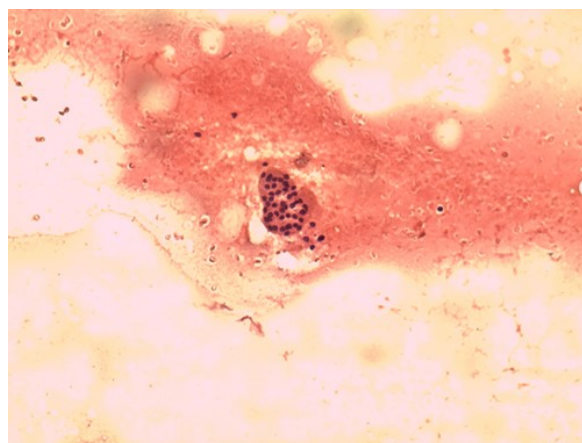
Şəkil 2. Fotodinamik terapiyadan 5 gün sonra. Sitoloji müayinədə diffuz limfoid infiltrasiya aşkar edilmişdir: çoxlu sayda limfositlər (görmə sahəsində 20-25) aşkar olunur.



Şəkil 3. Müalicənin 15-ci günü. Orta sayda limfositlərin (g/s-də 7-9) fonunda, follikulyar epitel hüceyrələrinin qrupları (A-hüceyrələri), atipiya əlamətləri olmadan müəyyən edilir.

Autoimmun tireoidit xəstələri müalicə etapının bir ay sonunda təkrar müayinə edildikdə xəstələrin şikayətləri yoxdur. Vizual olaraq qalxanabənzər vəzi böyüməmişdir. Palpator olaraq yumşaq və hərəkətlidir. Patoloji dəyişiklik aşkar olunmur.

Qalxanabənzər vəzin ultrasəs müayinəsində vəzin ölçüləri və exogenliyi norma daxilindədir. Bəzi sahələrdə kiçik sərtləşmə ocaqları var (şəkil 4). Qalxanabənzər vəzin hormonları norma daxilindədir.



Şəkil 4. Müalicədən 1 ay sonra. Qan elementlərinin fonunda limfositlər az miqdarda (görmə sahəsində 2-4), atipiya əlamətləri olmadan follikulyar epitel hüceyrələrinin qrupları təyin olunur.

Nəticələr:

1. Lazer fotodinamik terapiya seansı almış pasiyentlərin klinik müşahidələri və onların sitomorfoloji müayinələrinin dinamik məlumatları inandırıcı şəkildə autoimmun tireoiditin diffuz forması olan xəstələrin müalicəsində bu metodun yüksək səmərəliliyinə dəlalət edir.

2. Autoimmun tireoiditi olan xəstələrin müalicəsində müasir lazer texnologiyalarının birlikdə tətbiqi, konservativ terapiyanın imkanlarını genişləndirir və bu xəstəliyin müalicəsinin effektiv metodlarının arsenalını tamamlayır. Metodların sadəliyi, tətbiqinin rahatlığı, etibarlılığı, qalxanabənzər vəzə termal təsirlərin olmaması, bu metodun klinik praktikaya tətbiqi üçün geniş imkanlar yaradır.

Maliyyə mənbəyi: Yoxdur.

Maraqların toqquşması: Yoxdur.

Ədəbiyyat siyahısı.

1. *Арустархов, Р.В.* Сравнительные аспекты традиционной терапии и применения лазера для лечения подострого тиреоидита де Кервена // Лазерная медицина. – 2016, №4, – с. 19 – 24

2. Самсонова, А.М., Левин, А.В., Гаврилова, Н.А. Компьютерная рефлексотерапия в восстановительном лечении пациентов хроническим аутоиммунным тиреоидитом и гипотиреозом // Вестник новых медицинских технологий. Электронный журнал. – 2016, №4
3. Ruggieri, R.M. Autoimmune comorbidities in Hashimoto's thyroiditis: different patterns of association in adulthood and childhood/ adolescence / R.M.Ruggieri, F.Trimarchi, G.Giuffrida [et al.] // Eur J Endocrinol. – 2017, Feb. 176 (2), – p. 133-41
4. Михайлова, С.В., Зыкова, Т.А. Аутоиммунные болезни щитовидной железы и репродуктивные нарушения у женщин // Сибирский Медицинский журнал. – 2013, № 38, с. 26-31
5. Bothra, N. Hashimoto's thyroiditis: Relative recurrence risk ratio and implications for
6. Bozkurt, N.C. The association between severity of vitamin D deficiency and Hashimoto's thyroiditis // Endokr Pract. – 2013, 19(3), – p.479-484
- screening of first degree relatives / N.Bothra, N.Shah, M.Goroshi [et al.] // Clin Endocrinol (Oxf), – 2017, Mar. 8.
7. Wiersinga, W.M. Clinical Relevance of Environmental Factors in the Pathogenesis of Autoimmune Thyroid Disease // Endocrinol Metab. – 2016, 31(2), – p. 213-222
8. Странадко, Э.Ф. Лазерная фотодинамическая терапия – новая медицинская технология лечения рака кожи «неудобных» критических локализаций // Лазерная медицина. – 2016, №4, с. 5 – 8
9. Карабинская, Е.В. Применение низкоинтенсивного лазерного облучения крови (ВЛОК) в лечении различных иммунопатологических состояний // Лазерная медицина. – 2014, №2, с. 32
10. Москвин, С.В., Хадарцев, А.А. Лазерное осветивание крови: основные терапевтические методы (систематический обзор литературы). Вестник новых медицинских технологий // Электронное издание. – 2018, №1, – с. 141-150
11. Гасанов, И.А., Косаев, Дж.В. Сочетанное применение внутривенной лазерной терапии, внутрикостного лазерного облучения и ронколейкина при непрямой реваскуляризации у больных дистальным поражением артерий с критической ишемией нижних конечностей // Лазерная медицина. – 2019, № 23, – с. 16
12. Мустафаев, Р.Д., Тихов, Г.В., Смольников, П.В., ВЛОК в послеоперационном лечение перитонита // Лазерная медицина. – 2016, №4, – с. 8-11
13. Мусихин, Л.В. ВЛОК – современные возможности нефармакологического решения проблем интенсивной терапии и реанимации // Лазерная медицина. – 2013, № 3, – с. 4-10
14. Картелишев, А.В. Лазерная терапия и профилактика / А.В.Картелишев. Москва: Практическая медицина. – 2012, – 400 с.
15. Толстых, П.И. Теоретические и практические аспекты фотодинамической терапии ран различного генеза / Под редакцией Толстых П.И. Москва: Альтаир. – 2012, – с. 247-249.